Therapieoptionen bei aktinischen Keratosen

Aktinische Keratosen, auch solare Keratosen oder fälschlicherweise aktinische Präkanzerosen genannt, stellen die früheste Form des kutanen Plattenepithelkarzinoms und somit die häufigste Krebsart des Menschen dar. Sie entwickeln sich typischerweise an chronisch UV-exponierten Hautarealen und imponieren klinisch als rötliche, schuppende Plaques.

Von Dr. Teresa Deinlein, Clemens Cijan, Nora Woltsche, Dr. Leila Arfaian, Sarah Madlmayr, Dr. Edith Arzberger, Doz. Dr. Regina Fink-Puches und Assoc.-Prof. Dr. Iris Zalaudek

DFP LITERATUR

Aktinische Keratosen (AK) gehören zu den am häufigsten beobachteten Hautveränderungen chronisch UV-geschädigter Haut. In Regionen mit höherer UV-Einstrahlung beobachtet man eine sehr viel höhere Prävalenz als in Ländern mit einer nur mäßigen UV-Belastung. Konkrete Angaben über die tatsächliche Inzidenz von AK sind zumeist nicht möglich, da AK in den meisten Ländern nicht in einem Tumorregister erfasst werden.
Die höchste Prävalenz von AK findet man in Australien. Rezente Studien belegen, dass in bestimmten Regionen dieses Landes 40 Prozent der Einwohner an AK leiden. Das Risiko eines Australiers, mit 30 Jahren AK zu entwickeln, ist vergleichbar mit dem eines 70-jährigen Nordeuropäers.
Männer sind von diesem Krankheitsbild häufiger betroffen als Frauen. Laut einer Studie aus Queensland, Australien, zeigten 55 Prozent der Männer im Alter von 30 bis 70 Jahren AK, aber nur 37 Prozent der Frauen in derselben Altersgruppe. Man führt diese geschlechtsspezifischen Unterschiede auf die höhere berufsbedingte UV-Exposition bei Männern zurück. Eine alternative Theorie liefert eine Studie, die einen protektiven Effekt von nicht steroidalen antiinflammatorischen Medikamenten (NSAR) auf die Entstehung von Plattenepithelkarzinomen vermuten lässt. Da weltweit gut 2,5 Millionen Frauen über Jahrzehnte NSAR wegen monatlicher Menstruationsbeschwerden einnehmen, könnte dieser Effekt die geringere Häufigkeit von AK und Plattenepithelkarzinomen bei Frauen erklären.

Pathogenese

AK bilden sich meistens aufgrund kumulativer UV-Exposition, wobei die UVB-Strahlung (280–320nm) zu einer direkten Schädigung der DNS von Keratinozyten führt. In weiterer Folge entstehen Mutationen im p53-Gen. Diese Mutationen führen zu einem Selektionsvorteil der geschädigten Keratinozyten und zur unkontrollierten Bildung von Zellklonen, aus denen sich dann AK entwickeln.
UVA-Strahlung bewirkt, insbesondere in Kombination mit Psoralen (PUVA-Therapie), einen photooxidativen Stress, der die DNS indirekt schädigen kann. Kutane humane Papilloma-Viren (HPV) sind als Ko-Kanzerogene in der Transformation von AK bekannt. Sowohl kutane als auch genitale HPV-Typen wurden in AK nachgewiesen. Das antiapoptotisch wirksame virale E6- und E7-Protein scheint für die kanzerogene Wirkung von großer Bedeutung zu sein.
Röntgenstrahlen und Radioisotope können eine direkte DNS-Schädigung verursachen und so zu sogenannten „Röntgenkeratosen“ führen.

Risikofaktoren

Pigmentierung: Personen vom Hauttyp I oder II mit einer hellen Haar- und Augenfarbe sind dafür prädestiniert, im Laufe ihres Lebens AK zu entwickeln. Zudem neigen sie wesentlich häufiger zu Sonnenbränden, die, durch Mutationen der DNS, eine nicht unerhebliche Rolle in der Pathogenese von AK spielen.

UV-Exposition: Der Zusammenhang zwischen einer kumulativen UV-Exposition und der Entwicklung von AK ist bewiesen. Zahlreiche Studien belegen, dass das Auftreten von AK stark mit geografischen Parametern wie Höhe und Breitengrad korreliert. So zeigen Personen, die auf einem niedrigeren Breitengrad leben, die höchste Prävalenz von AK, da dort die UV-Strahlung am intensivsten und das ganze Jahr über vorhanden ist.
Außerdem wurde nachgewiesen, dass das Risiko, AK zu entwickeln, zwei- bis dreimal höher ist, wenn in der Vorgeschichte starke kumulative UV-Einstrahlung und mehrere Sonnenbrände vorhanden waren.

Immunsuppression: Da das Immunsystem eine Schlüsselrolle bei der Tumorgenese der Haut darstellt, führt eine Suppression, endogen oder iatrogen, häufig zur Bildung von AK. Organtransplantierte Patienten haben ein etwa 250-fach erhöhtes Risiko, AK zu entwickeln (und ein nahezu 100-fach erhöhtes Risiko für invasive Plattenepithelkarzinome).

Alter und Geschlecht: Mit zunehmendem Alter steigt das Risiko deutlich, an AK zu erkranken. Eine Arbeit aus Großbritannien wies nach, dass die AK-Prävalenz im Alter von über 70 Jahren 34 Prozent bei Männern und 18 Prozent bei Frauen betrug.

Klinische Merkmale

AK treten in aller Regel an Körperarealen auf, die chronischer Lichtexposition ausgesetzt waren. Diese sogenannten Sonnenterrassen der Haut sind zum Beispiel die Kopfhaut, das Gesicht, das Dekolleté, die Unterarme und Handrücken sowie das Lippenrot (Cheilitis actinica). Klinisch imponieren AK als hautfarbene bis rötliche, manchmal rötlich-braune, raue, schuppende Maculae, Papeln oder Plaques. Ihre Größe kann zwischen einigen Millimetern und mehreren Zentimetern variieren. Typischerweise treten sie multipel auf und können im Verlauf größere Regionen betreffen (Feldkanzerisierung).
In der Regel verursachen sie keine Beschwerden, obwohl vereinzelt über Juckreiz, Berührungs- und Schmerzempfindlichkeit oder Entzündungszeichen berichtet wurde.
Im Jahr 2007 wurde ein klinisches Klassifikationssystem entwickelt, das AK in drei Grade einteilt:

- Grad 1: Leicht palpable AK, die oft kaum sichtbar sind (Abbildung 1a)
- Grad 2: Gut palpable AK, die gut zu erkennen sind (Abbildung 1b)
- Grad 3: Sehr dicke und hyperkeratotische AK (Abbildungen 1c und d)

Abbildung 1: Klinisches Erscheinungsbild aktinischer Keratosen von Grad I (a), Grad II (b) und Grad III (c, d)

Dermatoskopische Merkmale

Dermatoskopisch unterscheidet man, in Analogie zur klinischen Klassifikation, drei verschiedene Grade AK.
Bei Grad 1 erkennt man auflichtmikroskopisch ein rotes Pseudonetzwerk sowie eine diskrete weiße Schuppung (Abbildung 2a).
Das sogenannte „Strawberry-Muster“ charakterisiert Grad 2. Diese Läsionen zeigen einen erythematösen Hintergrund, der von weißlich-gelblichen, keratotischen, teilweise konfluierenden und erweiterten follikulären Öffnungen durchsetzt ist. Die Schuppung nimmt zu, und häufig findet man auch kleine Erosionen (Abbildung 2b).
AK Grad 3 können dermatoskopisch verschiedene Muster zeigen. Einerseits können erweiterte follikuläre Öffnungen, gefüllt mit keratotischen Pfropfen, die sich auf einem schuppigen, weißen bis gelblich erscheinenden Hintergrund abbilden (Abbildung 2c), zu sehen sein. Andererseits sieht man auch eine ausgeprägte Hyperkeratose, die wie ein weißlich-gelbes strukturloses Areal imponiert (Abbildung 2d). Die diagnostische Sensitivität und Spezifität der Dermatoskopie zur Evaluierung klassischer AK liegt bei 98 und 95 Prozent.

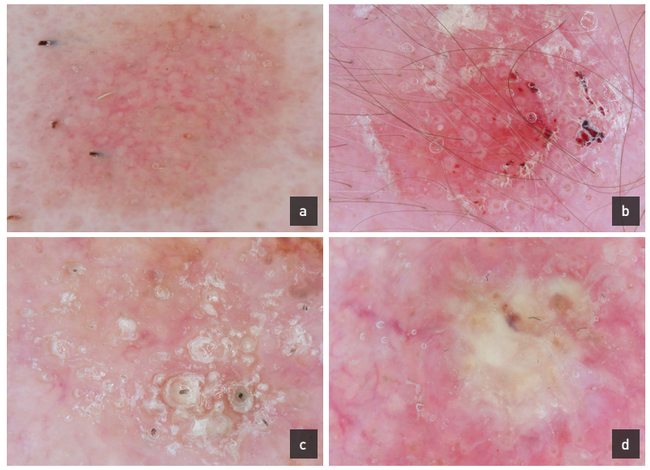

Abbildung 2: Dermatoskopische Merkmale aktinischer Keratosen von Grad I (a), Grad II (b) und Grad III (c, d)

Histopathologische Merkmale

Die Vermehrung basaler Keratinozyten („Crowding-Phänomen“) und einzelne atypische Keratinozyten zählen zu den frühen histologischen Veränderungen. Im Verlauf finden sich diese atypischen Zellen auch in höheren Epidermislagen, bis schließlich die gesamte Epidermis betroffen ist. Außerdem kommen dyskeratotische Zellen und Mitosen häufig vor. Charakteristisch ist eine alternierende Para- und Orthokeratose („Flaggenzeichen“).
Manchmal sieht man auch eine atrophe Epidermis mit einem schmalen Stratum corneum oder eine Hyperkeratose beim Cornu cutaneum. In der Dermis liegen häufig eine solare Elastose und lymphozytäre Infiltrate vor.
AK werden je nach Ausmaß der keratinozytären Atypien in drei histo-morphologische Grade eingeteilt:
Bei Grad 1 finden sich geringe Atypien, die auf die basalen Schichten der Epidermis begrenzt sind. Diffuse Atypien, die die unteren zwei Drittel der Epidermis betreffen, sowie alternierende Para- und Orthokeratose charakterisieren Grad 2. Bei Grad 3 erstrecken sich die Atypien über die gesamte Epidermis. Außerdem findet sich eine erhöhte mitotische Aktivität. Grad 3 keratinozytäre intraepidermale Neoplasien werden gegenwärtig auch als Plattenepithelkarzinom in situ bezeichnet.

Therapie

Da AK in bis zu zehn Prozent in ein invasives Plattenepithelkarzinom übergehen können, ist die Indikation für eine Behandlung gegeben. Bei der Therapiewahl sollten folgende Faktoren beachtet werden: Anzahl, Größe, Bestandsdauer und Lokalisation der Läsionen sowie •••

Fotos: Ins Zalaudek

Abb. 3: Mittels der Feldbehandlung werden klinisch sichtbare (Bild links) und subklinische Läsionen behandelt. Dabei wird durch die Behandlung oftmals das echte Ausmaß der aktinischen Schädigung sichtbar (Bild Mitte, 6. Therapiewoche). Bild links: zwölf Wochen nach Therapieende; Abheilung klinischer und subklinischer Läsionen

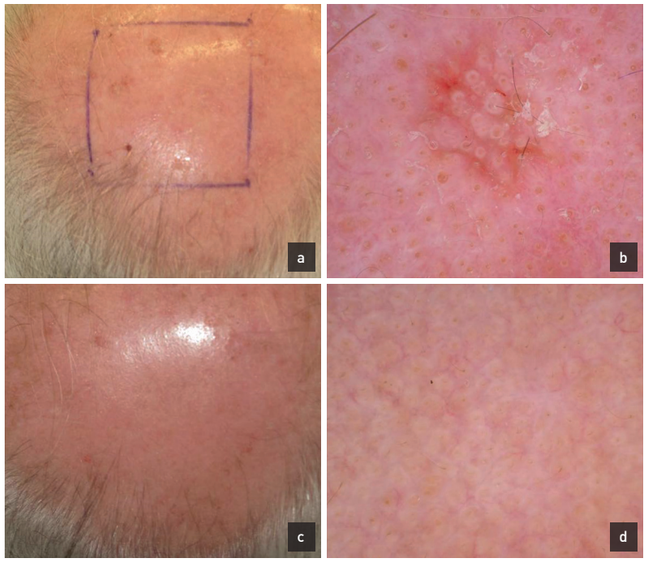

Abb. 4: Klinisches (a) und dermatoskopisches Merkmal (b) einer Grad-II-AK vor Therapiebeginn. Nach erfolgter Therapie sind weder klinisch (c) noch dermatoskopische Merkmale (d) der AK zu sehen, was auf einen guten Therapieerfolg schließen lässt.

••• Compliance, Therapieadhärenz und Ko-Morbiditäten der Patienten. Da die meisten Lokaltherapeutika zu teils beträchtlichen lokalen Nebenwirkungen führen können, die oft zur Verunsicherung und zum eventuellen Therapieabbruch bei den Patienten führen, sollten alle Patienten ausführlich über die zu erwartenden Nebenwirkungen aufgeklärt und informiert werden. Bei der Therapie wird zwischen der sogenannten „Läsions- oder Spot-gerichteten" Therapie einzelner AK und der „Feld-gerichteten" Therapie ausgedehnter, befallener Hautareale unterschieden. Letztere wird zur Behandlung klinisch manifester, aber auch subklinischer AK im Rahmen der Feldkanzerisation eingesetzt (Abbildungen 3a–c).
Neben der sicheren nicht invasiven Diagnostik von AK und deren Abgrenzung von anderen Formen des hellen Hautkrebs erlaubt die Dermatoskopie aber auch eine einfache und verlässliche Beurteilung des Ansprechens von AK auf topische Therapien. Insbesondere das völlige Verschwinden von dermatoskopischen Merkmalen von AK spricht für eine, auch histologisch nachweisbare, Abheilung der AK (Abbildungen 4a–d).

„Läsions-gerichtete" Therapie

Kryotherapie: Die Kryotherapie ist ein häufig verwendetes, physikalisch destruierendes Verfahren, das vor allem in der sogenannten „Spot"-Therapie für einzelne Grad-III-AK Anwendung findet. Sie kann mithilfe eines Kältesprays oder in Form einer Kältekontakttherapie angewandt werden. Als Kältemedium dient in der Regel flüssiger Stickstoff (–195°C). Die Behandlungsdauer liegt zwischen fünf und 45 Sekunden; bei großen und tiefen Läsionen kommt häufig ein zweiter Zyklus nach Auftauen des Gewebes zur Anwendung. Bei Bedarf kann im Abstand von zwei bis vier Wochen eine weitere Behandlung durchgeführt werden. In verschiedenen Studien wird eine Ansprechrate von 67 bis 99 Prozent angegeben. Dabei korreliert die Behandlungsdauer mit der Effektivität.

Kürettage und operative Entfernung: Bei therapieresistenten Läsionen oder bei Verdacht auf ein invasives Wachstum sollte diese Methode gewählt werden. Meistens wird eine Kürettage mithilfe eines scharfen Löffels oder eine Shave-Exzision mit einem Skalpell durchgeführt. Dadurch ist eine genaue histologische Beurteilung allerdings nicht mehr möglich.

Ablative Lasertherapie: Zum Einsatz kommen ablative Lasersysteme wie der CO_2- oder der Erbium-YAG-Laser. Beide sind sowohl für die Behandlung von Einzelläsionen als auch für die Therapie einer Feldkanzerisierung zugelassen. Eine komplette Remission wird in der Literatur mit 90 bis 91 Prozent angegeben.

Niedrig dosiertes 5-Fluorouracil (0,5%) plus Salicylsäure (10%): Salicylsäure ist eine keratolytisch wirkende Substanz, die vor allem zur Behandlung von hyperkeratotischen Dermatosen eingesetzt wird. So reduziert es die Hyperkeratosen bei AK Grad III und soll die Penetration des niedrig dosierten zytotoxischen 5-FU verbessern. In einer Pilotstudie lag die Abheilungsrate nach einer Therapiedauer von vier Wochen bei 77 Prozent.

„Feldgerichtete" Therapie

5%-Fluorouracil (5-FU): 5-FU ist ein Pyrimidinanalogon, das die RNS- und DNS-Synthese hemmt. Die Applikation von 5-FU sollte zweimal täglich über einen Zeitraum von zwei bis vier Wochen erfolgen. Eine vollständige Abheilung der Läsionen wird gewöhnlich erst nach ein bis zwei Monaten beobachtet. In einer Studie lag die Abheilungsrate zwölf Monate nach der Therapie bei 54 Prozent und bezüglich des gesamten Behandlungsfelds nur bei 33 Prozent.

Imiquimod: Imiquimod ist ein spezieller TLR-7-Agonist und gehört zur Gruppe der Immune Response Modifier (IRM). Derzeit ist Imiquimod in Form von einer fünf- und 3,75-prozentigen Creme zur Behandlung von AK zugelassen: Imiquimod 5%-Creme sollte über einen Zeitraum von vier Wochen jeweils dreimal wöchentlich auf die Läsionen aufgetragen werden. Nach einem Beobachtungszeitraum von weiteren vier Wochen wird das behandelte Areal erneut evaluiert. Finden sich noch AK, wird ein weiterer vierwöchiger Behandlungszyklus begonnen. Die Abheilungsraten liegen bei dieser Therapie zwischen 54 und 69 Prozent. Imiquimod 3,75%-Creme sollte hingegen einmal täglich für zwei Wochen und nach zweiwöchiger Pause nochmals einmal täglich für zwei Wochen angewendet werden.

Fotos: Iris Zalaudek, Privat (2)

Zugelassene Therapien für die Spot-gerichtete Therapie von AK

Therapieverfahren	Behandlungsschema	Nebenwirkungen	Ansprechrate (Prozent)
Kryotherapie	5–45 Sekunden	Schmerzen, Rötung, Ödeme und Blasen	66–99
Kürettage	einmalig	Blutung und Narbenbildung	keine Studien
Ablative Lasertherapie	einmalig	Schmerzen und Rötung	90–91
5%-Fluorouracil in Salicylvaseline	1x/Tag für 12 Wochen	Schmerzen, Rötung und Juckreiz	55–74

Zugelassene Therapien für die Feld-gerichtete Therapie von AK

Therapieverfahren	Behandlungsschema	Nebenwirkungen	Ansprechrate (Prozent)
5%-Fluorouracil	2x/Tag für 4–6 Wochen	Erythem, Juckreiz, Schmerzen und Ulzera	67–96
Imiquimod 5%	1x/Tag an 3 Tagen der Woche für 4 Wochen	Erythem, Erosionen, Ulzerationen, Juckreiz, Schmerzen, Brennen, Gelenk-, Muskel-, Kopfschmerzen und Fieber	54–69
Imiquimod 3,75%	1x/Tag für 2 Wochen – 2 Wochen Pause – 1x/Tag für 2 Wochen	Rötung, Schuppen, Krusten und Erosionen	46–73
3% Diclofenac	2x/Tag für 3 Monate	Schmerzen und Rötung	45–79
Photodynamische Therapie	einmalig für 3–4 Stunden	Schmerzen und Rötung	75–90
Ingenolmebutat 0,015% und 0,05%	1x/Tag für 2–3 Tage	Rötung, Schuppen- und Krustenauflagerungen, Pusteln, Erosionen und Ulzerationen	42–75
Chemisches Peeling	einmalig für wenige Minuten	Rötung, Ödeme und Hyperpigmentierung	84

Diclofenac in Hyaluronsäuregel: Diclofenac ist ein Acrylsäurederivat, das die Cyclooxygenasen 1+2 hemmt. Diclofenac ist als dreiprozentiges Gel zugelassen. Die Anwendung erfolgt zweimal täglich für 60 bis 90 Tage. Je nach Studie liegen die Ansprechraten zwischen 45 und 79 Prozent.

Photodynamische Therapie: Es kommt zu einer selektiven Destruktion von Hauttumorzellen durch die Anwendung von photosensibilisierenden Substanzen wie 5-Aminolävulinsäure (ALA) oder Methyl-5-amino-4-oxopentanoat (MAL). Diese Therapie ist für die Behandlung von dünnen oder nicht hyperkeratotischen und nicht pigmentierten AK im Gesicht oder der Kopfhaut zugelassen. Die kompletten Abheilungsraten liegen nach zwei Zyklen mit MAL-PDT bei 90 Prozent und mit ALA-PDT bei 75 Prozent.

Ingenolmebutat: Ingenolmebutat gehört zur Gruppe der Chemotherapeutika und bewirkt durch Zelldestruktion eine Nekrose und eine Neutrophilen-vermittelte Apoptose. Seit Kurzem ist es zur Behandlung der AK von Grad I und II zugelassen. Der Therapieerfolg ist vergleichbar mit bereits etablierten Topika, allerdings liegt der Vorteil von Ingenolmebutat in der wesentlich kürzeren Anwendungsdauer von zwei bis drei Tagen.

Chemisches Peeling: Das chemische Peeling ist ein gewebsdestruierendes Verfahren mit Trichloressigsäure, hochprozentigen Alpha-Hydroxy-Säuren oder Zinkchlorid. Die Wirksamkeit dieser Therapie ist abhängig vom verwendeten Medikament und wird mit einer Verringerung der AK um 84 Prozent angegeben.

Follow-up

Da AK auch als Biomarker für ein erhöhtes Hautkrebsrisiko angesehen werden, sollten Patienten je nach Ausdehnung und Typ der AK mindestens ein bis zweimal jährlich auf Hautkrebs untersucht werden.

Literatur bei den Autoren

Dr. Teresa Deinlein (Foto oben), Clemens Cijan, Nora Woltsche, Dr. Leila Arfaian, Sarah Madlmayr, Dr. Edith Arzberger, Doz. Dr. Regina Fink-Puches, Assoc.-Prof. Dr. Iris Zalaudek (Foto unten)

Universitätsklinik für Dermatologie und Venerologie, Graz

Korrespondenz:
Assoc.-Prof. Dr. Iris Zalaudek
E-Mail: iris.zalaudek@gmail.com

Offenlegung von Interessenkonflikten: Advisory Board Member von Leo Pharma, Honoraria für Vorträge von Leo Pharma, Almirall Hermal (Deutschland), Roche, BMS (Zalaudek)

Lecture Board: Univ.-Prof. Dr. Johann Bauer, MBA HCM, Univ.-Prof. Dr. Franz Trautinger

Ärztlicher Fortbildungsanbieter: Österreichische Akademie für Dermatologische Fortbildung (ÖADF)