Klassifikation, Diagnose und Therapieoptionen

Bei primär kutanen Lymphomen (kL) handelt es sich um eine heterogene Gruppe von Non-Hodgkin-Lymphomen mit definitionsgemäß initialer Präsentation in der Haut ohne Nachweis einer extrakutanen Beteiligung bei Diagnosestellung. Sie repräsentieren nach den Lymphomen des Gastrointestinaltraktes die zweitgrößte Gruppe extranodaler Non-Hodgkin-Lymphome.

Von OÄ Dr. Johanna Maria Latzka und Prim. Univ.-Prof. Dr. Franz Trautinger

DFP LITERATUR

Bei primär kutanen Lymphomen (kL) handelt es sich um eine heterogene Gruppe von Non-Hodgkin-Lymphomen mit definitionsgemäß initialer Präsentation in der Haut ohne Nachweis einer extrakutanen Beteiligung bei Diagnosestellung. Sie repräsentieren nach den Lymphomen des Gastrointestinaltraktes die zweitgrößte Gruppe extranodaler Non-Hodgkin-Lymphome. Ihre jährliche Inzidenz liegt vermutlich bei 1:100.000, wobei laut Berichten aus den USA und Europa kutane T-Zell-Lymphome (CTCL) ca. 71 bis 77 Prozent und kutane B-Zell-Lymphome (CBCL) ca. 23 bis 29 Prozent aller kL ausmachen.

Die Einteilung der kL erfolgt nach der WHO-Klassifikation für Non-Hodgkin-Lymphome. In der Gruppe der CTCL sind Mycosis fungoides (MF), Sézary-Syndrom (SS) und die CD30$^+$ lymphoproliferativen Erkrankungen (CD30$^+$ LPE), zu denen die lymphomatoide Papulose (LyP) und das primär kutane anaplastisch großzellige Lymphom (ALCL) gehören, die wichtigsten Entitäten. Bei den CBCL wurden drei Haupttypen definiert: primär kutanes Marginalzonenlymphom (MZL), primär kutanes Keimzentrumslymphom (KZL) – beides indolente CBCL – und das primär kutane diffus großzellige B-Zell-Lymphom, Leg Type (DGBZL), welches eine aggressivere CBCL-Variante darstellt. 2007 wurde eine überarbeitete TNM-Klassifikation für MF und SS publiziert und eine eigene Version für alle anderen kL-Varianten vorgeschlagen, um ein einheitliches Staging zu ermöglichen.

Primär kutane T-Zell-Lymphome

In der Gruppe der CTCL unterscheidet man Lymphome mit indolentem und aggressivem klinischem Verlauf, die gemäß der WHO-Klassifikation aus dem Jahr 2016 eingeteilt werden (Tab. 1).

Klassifikation

Mycosis fungoides. Die MF ist das häufigste kutane T-Zell-Lymphom und betrifft Männer öfter als Frauen (Männer:Frauen=1,6–2:1). Sie tritt meist im mittleren Lebensalter (55 bis 60 Jahre) auf, kann aber auch bei Kindern und Jugendlichen vorkommen. Die MF ist gekennzeichnet durch einen meist wenig aggressiven Verlauf mit Krankheitsstabilität oder langsamer Progression über Jahre oder Jahrzehnte. Klinisch unterscheidet man vier Formen des Hautbefalls: Patches, Plaques, Tumore und Erythrodermie (Abb. 1–3). Ein gleichzeitiges Auftreten unterschiedlicher Läsionen ist vor allem bei fortgeschrittener Erkrankung möglich. Das Patch-Stadium ist gekennzeichnet durch ekzematöse Hautveränderungen unterschiedlicher Ausdehnung, welche oft jahrelang unverändert bestehen bleiben können.

Bei Progression in das Plaque-Stadium kommt es zu einer plattenartigen Infiltration der Herde mit langsamer Wachstumstendenz. Oft erst nach langer Krankheitsdauer kommt es zum Auftreten von Tumoren mit oder ohne Ulzeration, selten auch zu einem Befall von nahezu der ge-

Tab. 1

WHO-Klassifikation für primär kutane T-Zell-Lymphome

Indolenter klinischer Verlauf
- Mycosis fungoides
- Follikulotrope Mycosis fungoides
- Pagetoide Retikulose
- Granulomatous slack skin
- Primär kutanes anaplastisch großzelliges Lymphom
- Lymphomatoide Papulose
- Subkutanes Pannikulitis-artiges T-Zell-Lymphom
- Primär kutanes klein-mittelgroßzelliges pleomorphes T-Zell-Lymphom

Aggressiver klinischer Verlauf
- Sézary-Syndrom
- Extranodales NK/T-Zell-Lymphom, nasaler Typ
- Primär kutanes aggressives epidermotropes CD8+ T-Zell-Lymphom
- Primär kutanes γ/δ-T-Zell-Lymphom
- Primär kutanes peripheres T-Zell-Lymphom, nicht spezifiziert

Fotos: Abteilung für Haut- und Geschlechtskrankheiten/Universitätsklinikum St. Pölten

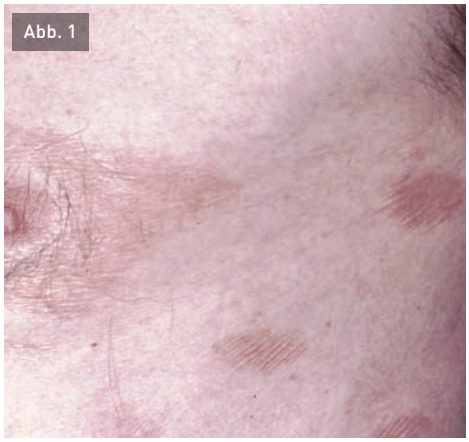

Patch-Stadium

Plaque-Stadium

MF-Tumorstadium

samten Körperoberfläche, der Erythrodermie. In fortgeschrittenen Stadien ist eine Beteiligung von Lymphknoten, inneren Organen und Knochenmark möglich.
Histologisch zeigen Läsionen des Patch-Stadiums ein oft wenig spezifisches Bild, daher ist gerade in diesen frühen Stadien die klinisch-pathologische Korrelation besonders wichtig für die Diagnose. Typisch für Patch- und Plaque-Stadium ist die Invasion von atypischen Lymphozyten in die Epidermis (Epidermotropismus). Kleine intraepidermale Ansammlungen dieser Lymphozyten, sogenannte Pautrier-Mikroabszesse, sind hochcharakteristisch, aber nicht in allen Fällen zu finden. Im Tumorstadium kann es zu blastärer Transformation der Lymphozyten und zur Ausdehnung des knotigen Infiltrates bis in die Subkutis kommen.
Die Prognose von MF-Patienten ist abhängig vom Krankheitsstadium, d.h. vom Typ und von der Ausdehnung der MF-Läsionen (Patches, Tumore, Plaques) sowie vom Vorhandensein extrakutaner Beteiligung. Die Lebenserwartung von Patienten mit limitiertem Patch-/Plaque-Stadium gleicht jener der Normalbevölkerung mit einer Zehn-Jahres-Überlebensrate von 97 bis 98 Prozent. Zur Progression in das Tumorstadium kommt es bei zehn bis 20 Prozent der Patienten. Patienten mit fortgeschrittener MF im Tumorstadium bzw. Beteiligung von Lymphknoten oder inneren Organen haben einen aggressiven klinischen Verlauf mit schlechter Prognose (medianes Gesamtüberleben <5 Jahre). Die Patienten versterben üblicherweise an Systembeteiligung und Infektionen.

Varianten und Subtypen der Mycosis fungoides. Neben der klassischen MF existieren zahlreiche klinische und histopathologische Varianten. Näher besprochen werden die follikulotrope MF und die pagetoide Retikulose, da sie im Gegensatz zur klassischen MF andere klinisch-pathologische Merkmale aufweisen. Varianten wie die bullöse, hyper- oder hypopigmentierte, poikilodermatische oder interstitielle MF haben ein ähnliches klinisches Verhalten wie die klassische MF und werden daher hier nicht gesondert angeführt.

Follikulotrope MF (FMF). Die follikulotrope MF (Abb. 4) ist histologisch gekennzeichnet durch follikuläre bzw. perifollikuläre Infiltration durch das neoplastische Zellinfiltrat mit oder ohne muzinöse Degeneration des Haarfollikels (Mucinosis follicularis). Klinisch zeigen sich gerötete, alopezische Herde mit follikulär gebundenen Papeln. Die Prädilektionsstellen sind der Kopf- und Halsbereich. Histologisch lassen sich zwei Gruppen unterscheiden: Patienten mit weniger dichten und vor allem kleinzelligen Infiltraten haben eine bessere Prognose als Patienten mit dichten, mittel- bis großzelligen Infiltraten und benötigen eine weniger aggressive Therapie.

Pagetoide Retikulose. Pagetoide Retikulose ist ein sehr seltener MF-Subtyp, gekennzeichnet durch solitäre Patches oder Plaques mit langsamer Progression und ausgezeichneter Prognose (Abb. 5).

Sézary-Syndrom (SS). Das SS (Abb. 6) ist ein seltenes CTCL, welches ausschließlich im Erwachsenenalter vorkommt. Klinisch finden sich Erythrodermie, Lymphadenopathie und ein oft therapieresistenter Pruritus. •••

Mucinosis follicularis

Pagetoide Retikulose

Sézary-Syndrom

••• Weiters finden sich häufig palmoplantare Hyperkeratosen, diffuse Alopezie sowie Onychodystrophie. Zusätzlich wird für die Diagnose des SS eines oder mehrere der folgenden labormedizinischen Kriterien verlangt: absolute Sézary-Zellzahl von >1000/mm³, große CD4+-T-Zell-Population (CD4/CD8-Ratio >10), Verlust von T-Zell-Antigenen (z.B.: CD2, CD3, CD4, CD5 oder CD7) und molekularbiologischer Nachweis einer monoklonalen T-Zell-Population im peripheren Blut (klonales T-Zell-Rezeptor-Rearrangement). Die histologischen Veränderungen bei SS gleichen jenen der MF. Die Prognose ist mit einem medianen Überleben von zwei bis vier Jahren (Fünf-Jahres-Überlebensrate von 24 Prozent) schlecht.

Primär kutane CD30-positive lymphoproliferative Erkrankungen (CD30+ LPE). CD30+ LPE sind mit ca. 30 Prozent die zweithäufigste Gruppe der CTCL und umfassen die lymphomatoide Papulose (LyP) und das primär kutane anaplastisch großzellige Lymphom (ALCL). LyP und ALCL teilen als charakteristisches immunphänotypisches Merkmal die Expression von CD30 und eine exzellente Prognose (Fünf-Jahres Überlebensrate >90 Prozent), unterscheiden sich jedoch in der klinischen Präsentation.

Tab. 2a

ISCL/EORTC-Klassifikation und Stadieneinteilung der Mycosis fungoides und des Sézary-Syndroms

Kategorie	Definition
T: Haut	
T1	Makulae, Papeln und Plaques <10% der Hautoberfläche a) Makulae b) Plaque ± Makulae
T2	Makulae, Papeln und Plaques >10% der Hautoberfläche a) Makulae b) Plaque ± Makulae
T3	Ein oder mehrere Tumore (≥1cm)
T4	Erythrodermie (≥80% Körperoberfläche)
N: Lymphknoten	
N0	Klinisch keine Lymphknoten palpabel
N1	Palpable Lymphknoten; histologisch keine oder vereinzelt atypische Lymphozyten, -cluster a) Klon negativ b) Klon positiv
N2	Klinisch palpable Lymphknoten; histologisch Aggregate von atypischen Lymphozyten, Lymphknotenstruktur erhalten a) Klon negativ b) Klon positiv
N3	Palpable Lymphknoten; histologisch partielle oder komplette Auflösung der Lymphknotenstruktur durch atypische Lymphozyten; Klon positiv oder negativ
Nx	Klinisch abnormale Lymphknoten, keine histologische Bestätigung
M: Viszerale Organe	
M1	Keine Beteiligung viszeraler Organe
M2	Histologisch gesicherte viszerale Beteiligung mit Organspezifizierung
B: Peripheres Blut	
B0	Keine atypischen Lymphozyten im peripheren Blut (<5%) a) Klon negativ b) Klon positiv
B1	Atypische Lymphozyten im peripheren Blut (>5%) a) Klon negativ b) Klon positiv
B2	Hohe Tumorlast im Blut (≥1.000/ml Sézary-Zellen mit klonalem T-Zell-Rezeptor-Rearrangement)

Abb. 7

Lymphomatoide Papulose (LyP)

Die lymphomatoide Papulose (Abb. 7) ist definiert durch chronisch rezidivierende, spontan regrediente, papulonoduläre oder papulonekrotische Hautläsionen in unterschiedlichen Entwicklungsstadien. Histologisch gibt es verschiedene Subtypen mit einem mehr oder weniger prävalenten Infiltrat aus CD30-positiven anaplastischen T-Lymphozyten. Die LyP betrifft hauptsächlich Erwachsene im medianen Alter von 45 Jahren, kann aber auch bei Kindern vorkommen. Die Dauer der Erkrankung beträgt zwischen drei Monaten und 40 Jahren. Für Patienten mit LyP besteht ein vier- bis 25-prozentiges Risiko für die Entstehung sekundärer kutaner oder nodaler Lymphome (Mycosis fungoides, nodales oder kutanes ALCL, Mb. Hodgkin), was in der Nachsorge Berücksichtigung finden sollte.

Das primär kutane anaplastisch großzellige Lymphom (Abb. 8) präsentiert sich klinisch mit solitären oder gruppierten, rasch wachsenden, oft ulzerierenden Knoten oder Tumoren. Selten findet man multifokale Läsionen oder extrakutane Beteiligung. In knapp der Hälfte der Fälle kommt es zu spontaner partieller oder kompletter Regression der Läsionen.

Diagnostik und Staging

Die Krankheitsgruppe der kL präsentiert sich sehr variabel mit individuell unterschiedlichen histopathologischen, immunphänotypischen und molekularbiologischen Eigenschaften. Die Diagnosestellung „primär kutanes T-Zell-Lymphom“ stellt aufgrund von Überlappungen im klinischen und histologischen Erscheinungsbild mit gutartigen entzündlichen Hauterkrankungen und aufgrund von Überschneidungen innerhalb der Gruppe der CTCL selbst manchmal eine Herausforderung dar. Für korrekte Diagnose und eine adäquate Klassifikation bedarf es Anamnese, Klinik, Histologie (inklusive Immunphänotypisierung) und manchmal zusätzlich Molekularbiologie (Klonalitätsnachweis mittels PCR der rearrangierten T-Zell-Rezeptor-Gene) und radiologischen Untersuchungen. Das Staging von CTCL erfolgt mittels TNM-Klassifikation, welche jedoch innerhalb der CTCL nur für die MF gut geeignet und von prognostischer Relevanz ist (Tab. 2a, 2b).

Fotos: Abteilung für Haut- und Geschlechtskrankheiten/Universitätsklinikum St. Pölten

Primär kutanes anaplastisches großzelliges Lymphom (ALCL)

Therapie

Für die Behandlung der CTCL stehen uns eine große Anzahl unterschiedlicher Therapien zur Verfügung. Die Therapie wird entsprechend der Diagnose und dem Tumorstadium ausgewählt. Da die Erkrankungen meist einen nur sehr langsam progredienten Verlauf zeigen, sollte primär auf aggressive, zytotoxische Therapieansätze verzichtet werden.

Mycosis fungoides und Varianten. Für die Behandlung von MF und SS steht ein aktuelles Update der Therapieempfehlungen der EORTC Cutaneous Lymphoma Task Force zur Verfügung. Für die Therapie früher MF-Stadien (IA–IB) eignen sich sogenannte „skin-directed therapies", wie die Anwendung von Klasse-III- und -IV-Glukokortikoiden, Schmalband-UVB, Photochemotherapie (PUVA) oder lokal applizierbare Chemotherapie mit Mechlorethamin. Bei ausgewählten Patienten (v.a. T2- und T3-Stadien) lassen sich durch Ganzhautbestrahlung mit schnellen Elektronen hohe Remissionsraten erzielen. Einzelne Plaques und tumoröse Läsionen können mit lokaler Radiotherapie effektiv behandelt werden.
Eine systemische Therapie wird ab dem Tumorstadium (IIB) empfohlen. Hierfür eignen sich Retinoide (Bexaroten, Acitretin) und Interferon-alpha einzeln, in Kombination miteinander oder mit PUVA, weiters eine Monochemotherapie mit Gemcitabin oder liposomalem Doxorubicin sowie Methotrexat. In fortgeschrittenen Stadien kommen Polychemotherapie (CHOP), Alemtuzumab (CD-52 Antikörper) sowie – als einzige Option mit einem kurativen Ansatz – allogene Stammzelltransplantation zur Anwendung.

Tab. 2b

Klinische Stadieneinteilung der Mycosis fungoides und des Sézary-Syndroms nach ISCL/EORTC

	T	N	M	B
IA	1	0	0	0–1
IB	2	0	0	0–1
IIA	1–2	1–2	0	0–1
IIB	3	0–2	0	0–1
IIIA	4	0–2	0	0
IIIB	4	0–2	0	1
IVA_1	1–4	0–2	0	2
IVA_2	1–4	3	0	0–2
IVB	1–4	0–3	1	0–2

T= Haut; N= Lymphknoten; M= Viszerale Organe; B= Peripheres Blut

Sézary-Syndrom. Die First-line-Therapie für das SS sind die extrakorporale Photochemotherapie (Behandlung einer Leukozyten-Fraktion aus dem peripheren Blut mit 8-Methoxypsoralen und Ultraviolett-A-Strahlung), alleine oder in Kombination mit skin-directed oder systemischen Therapien wie Interferon-alpha oder Retinoiden. Weiters kommen für die First-line-Therapie des SS Chlorambucil in Kombination mit Prednisolon („Winkelmann-Schema") und Methotrexat infrage. Wie für die fortgeschrittene MF sind auch hier der Einsatz von Polychemotherapie, Alemtuzumab und allogener Stammzelltransplantation eine Therapieoption. Der oft quälende Pruritus kann durch Phototherapie symptomatisch behandelt werden.

Primär kutane CD30-positive lymphoproliferative Erkrankungen. Topische Steroide, Photochemotherapie (PUVA) und Methotrexat sind die von der EORTC empfohlenen und bestdokumentierten Therapien für die LyP. Aufgrund der exzellenten Prognose ist auch eine sogenannte „Wait and see"-Strategie bei LyP ein gerechtfertigter Zugang.
Bei ALCL mit einzeln stehenden oder gruppierten Läsionen sind die Exzision in toto oder die lokalisierte Radiatio Therapiemöglichkeiten der Wahl. Für multifokale Tumoren eignet sich Methotrexat.
Neuer Therapieansatz: Bei MF mit Expression CD30 und bei primär kutanen CD30-positiven lymphoproliferativen Erkrankungen steht seit Kurzem auch eine zielgerichtete Immunochemotherapie zur Verfügung: Bei dem Fusionstoxin Brentuximab Vedotin handelt es sich um einen monoklonalen Anti-CD30-Antikörper, gebunden an das Spindelgift Monomethyl-Auristatin E. Anfang dieses Jahres wurde das Präparat in Europa neben rezidivierendem oder refraktärem Hodgkin-Lymphom und extrakutanem ALCL auch zur Behandlung von CD30-positiver MF zugelassen.

■ Primär kutane B-Zell-Lymphome

Wie eingangs erwähnt unterscheidet man drei Haupttypen von CBCL: Das primär kutane Keimzentrumslymphom (KZL), das primär kutane Marginalzonenlymphom (MZL) und das primär kutane diffus großzellige B-Zell-Lymphom, Leg Type (DGBZL). Das KZL und das MZL sind indolente B-Zell-Lymphome mit sehr guter Prognose, das DGBZL zeigt einen aggressiven Verlauf. Sie werden ebenfalls gemäß der WHO-Klassifikation aus dem Jahr 2016 eingeteilt.

Diagnostik und Staging

Für korrekte Diagnose bedarf es wiederum Anamnese, Klinik, Histologie (inklusive Immunphänotypisierung) und radiologischen Untersuchungen. Eine Knochenmarksbiopsie ist bei Diagnose eines DGBZL erforderlich, bei Vorliegen eines KZL oder MZL gibt es hierfür nach wie vor keine Konsensusempfehlung. Das Staging erfolgt mittels einer von der International Society for Cutaneous Lymphomas (ISCL) und der EORTC-CLTF empfohlenen TNM-Klassifikation. •••

DFP LITERATUR

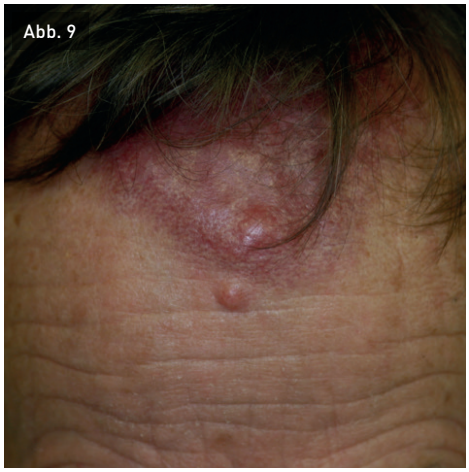

Primär kutanes Keimzentrumslymphom (KZL)

Primär kutanes Marginalzonenlymphom (MZL)

Primär kutanes diffus großzelliges B-Zell-Lymphom, leg type (DGBZL)

Primär kutanes Keimzentrumslymphom. Das KZL (Abb. 9) betrifft v.a. ältere Männer und Frauen (6. bis 7. Dekade). Das klinische Erscheinungsbild ist charakteristisch mit einzelnen oder gruppierten Knoten v.a. an Stirn, Kopfhaut und Stamm. Ein multifokaler Befall ist selten. Unbehandelt nehmen die Knoten über die Jahre an Größe zu, eine extrakutane Dissemination ist jedoch selten. Histologisch zeigen sich noduläre, noduläre und diffuse oder diffuse Infiltrate aus neoplastischen B-Zellen ohne Beteiligung der Epidermis. Unabhängig vom histologischen Erscheinungsbild (nodulär oder diffus) sowie ob ein lokalisierter oder multifokaler Befall vorliegt, hat das KZL eine exzellente Prognose mit einer Fünf-Jahres-Überlebensrate von über 95 Prozent. Therapeutisch ist bei Einzelläsionen oder wenigen verstreuten Läsionen Radiatio die Therapie der Wahl. Rezidive, die in 20 Prozent der Patienten vorkommen und kein Zeichen für Progression darstellen, können ebenfalls mit Radiotherapie behandelt werden. Bei multifokalem Befall ist eine Therapie mit dem Anti-CD-20-Antikörper Rituximab gut wirksam.

Primär kutanes Marginalzonenlymphom. Das MZL (Abb. 10) gehört zur Gruppe der extranodalen Marginalzonen-B-Zell-Lymphome, den sogenannte Lymphomen des mukosaassoziierten lymphoiden Gewebes (MALT-Lymphome). Klinisch finden sich solitäre oder multiple rote bis violette Knoten an Stamm und Extremitäten, v.a. an den Armen. Im Gegensatz zum KZL ist eine multifokale Präsentation häufig. Selten lässt sich eine spontane Regression der Läsionen beobachten. MZL tendieren zu Rezidiven, eine extrakutane Aussaat ist jedoch extrem selten. Eine Assoziation mit Borrelia burgdorferi wurde bei europäischen Fällen beschrieben. Histologisch zeigen sich noduläre bis diffuse Tumorzellinfiltrate unter Aussparung der Epidermis. Die Prognose des MZL ist exzellent mit einer Fünf-Jahres-Überlebensrate von fast 100 Prozent. Die Therapie der ersten Wahl sind Exzision und/oder Radiatio. Bei Nachweis einer Borrelia-burgdorferi-Infektion kann eine antibiotische Therapie erwogen werden. Bei Patienten mit multifokalen Läsionen ist eine Therapie mit Rituximab empfohlen.

Primär kutanes diffus großzelliges B-Zell-Lymphom, Leg Type. Das DGBZL (Abb. 11) betrifft vorwiegend ältere Patienten, meist Frauen. Klinisch zeigen sich schnell wachsende, rote oder bläulich-rote Tumore, die gelegentlich ulzerieren, an einem oder beiden Beinen, selten an anderen Lokalisationen. Im Gegensatz zum MZL und KZL ist beim DGBZL eine extrakutane Beteiligung häufig, die Prognose schlecht (Fünf-Jahres-Überlebensrate ca. 55 Prozent). DGBZL an den Beinen haben eine schlechtere Prognose als jene an anderen Lokalisationen. Histologisch zeigt sich eine diffuse Infiltration aus neoplastischen B-Zellen bis in die Subkutis. Solitäre kleine Tumore können mittels Radiotherapie behandelt werden, ansonsten ist eine Polychemotherapie in Kombination mit Rituximab Therapie der Wahl.

DFP LITERATUR

Ärztlicher Fortbildungsanbieter: Univ.-Prof. Dr. Michael Binder, Österreichische Akademie für Dermatologische Fortbildung (OEADF)

Lecture Board: Assoc.-Prof. Priv.-Doz. Dr. Constanze Jonak, Assoc.-Prof. Dr. Martin Laimer

Leitlinien und Literatur

Willemze R et al., Blood 2005;105; 3768–3785
Swerdlow SH et al., Blood 2016; 127(20):2375–2390
Bradford PT et al., Blood 2009; 113:5064–5073
Olsen E et al., Blood 2007; 110:1713–1722
Kim YH et al., Blood. 2007; 110:479–484
Trautinger F, Eder Jet al., Eur J Cancer 2017; 77:57–74: doi:10.1016/j.ejca.2017.02.027
Senff NJ et al., Blood 2008; 112:1600–1609
Kempf W et al., Blood 2011
van Santen S et al., JAMA Dermatol 2016; 152(9):992–1000; doi:10.1001/jamadermatol.2016.1597
Kim YH et al, Blood 2007; 110(2): 479–84
Prince HM et al., The Lancet 2017; 390(10094):555–566

OÄ Dr. Johanna Maria Latzka
Prim. Univ.-Prof. Dr. Franz Trautinger
Abteilung für Haut- und Geschlechtskrankheiten, Karl Landsteiner Universität für Gesundheitswissenschaften, Universitätsklinikum St. Pölten

Offenlegung: Bei OÄ Dr. Johanna Latzka bestehen keine potenziellen Interessenskonflikte in Zusammenhang mit dem Thema dieser Arbeit. In Zusammenhang mit dem Thema dieser Arbeit hat Prim. Univ.-Prof. Dr. Franz Trautinger Konsulenten- und Vortragshonorare von Takeda Austria GmbH und Actelion Pharmaceuticals Ltd. erhalten.

Fotos: Abteilung für Haut- und Geschlechtskrankheiten/Universitätsklinikum St. Pölten (3), Privat, Barbara Krobath

DFP-Literaturstudium

So machen Sie mit: Entsprechend den Richtlinien der ÖÄK finden Sie im Anschluss an den Fortbildungsartikel Multiple-Choice-Fragen. Eine Frage gilt dann als richtig beantwortet, wenn Sie von den vorgegebenen Antworten alle richtigen angekreuzt haben. Für eine positive Beantwortung ist erforderlich, dass Sie vier der sechs Fragen richtig beantworten.

Zwei DFP-Punkte werden bei positiver Beantwortung angerechnet.

Einsendung: Schicken Sie diese Seite bitte per Fax (01/546 00-50 634) oder Post an: Redaktion CliniCum derma, Grünbergstraße 15/Stg. 1, 1120 Wien bzw. per E-Mail an dfp@medizin-medien.at.

Gültig bis: 5/2021

Einsendeschluss: 1. September 2018 (für Fax, Post, E-Mail)

Internet: Dieser Artikel steht ab sofort auch ONLINE auf der Verlagsplattform über den Link **www.medonline.at/derma-dfp0218** zur Verfügung.

Teilnahmebestätigung per E-Mail! Ihre Teilnahmebestätigung ist auf www.meindfp.at downloadbar, wenn Sie ein Fortbildungskonto haben und den Test online gemacht haben. So Sie per Post, Fax oder E-Mail mitgemacht haben, wird Ihnen die Bestätigung per E-Mail zugeschickt. Für den Bearbeitungszeitraum von zirka acht Wochen ab Einsendeschluss bitten wir um Verständnis, da Ihre Antworten erst in den Computer eingegeben werden müssen.

Die richtigen Lösungen werden nach Einsendeschluss auf Wunsch per E-Mail zugesandt. Zusendungen per Post können Sie unter Angabe Ihres Namens, des DFP-Themas und der jeweiligen Ausgabe bei dfp@medizin-medien.at anfordern.

Mit Ihrer Teilnahme akzeptieren Sie unsere AGB und erklären sich damit einverstanden, dass die von Ihnen übermittelten personenbezogenen Daten für die Durchführung und Abwicklung verwendet und, wie in der Datenschutzerklärung ersichtlich, verarbeitet werden. Die AGB und Datenschutzerklärung der Medizin Medien Austria GmbH finden Sie auf medonline.at DVR-Nr.: 4007613

☐ Ich habe kein DFP-Fortbildungskonto.
☐ Ich habe ein DFP-Fortbildungskonto.
Dann buchen wir Ihre DFP-Punkte automatisch!
Dazu brauchen wir nur Ihre ÖÄK-Arztnummer:

					–		

☐ Ich möchte meine Teilnahmebestätigung per Post erhalten.
(Bitte geben Sie unten Ihre Anschrift an.)
☐ Ich bestelle den kostenlosen medONLINE-Newsletter.

Meine E-Mail-Adresse

Bitte gut leserlich ausfüllen:

Name

Anschrift

PLZ/Ort Telefon

☐ Arzt/Ärztin für Allgemeinmedizin
☐ Facharzt/Fachärztin für
☐ Ich besitze ein gültiges DFP-Diplom

Altersgruppe ☐ <30 ☐ 31–40 ☐ 41–50 ☐ 51–60 ☐ >60

Beurteilung der Fortbildungsarbeit:	sehr 1	2	3	4	gar nicht 5
Beinhaltet die Arbeit für Sie neue Erkenntnisse?					
Ist der Inhalt für Ihre Praxisarbeit relevant?					

Primär kutane Lymphome: Klassifikation, Diagnose, Therapie CliniCum derma 2/18

(Die Anzahl der richtigen Antworten ist in Klammer angegeben!)

1. Welche klinischen Erscheinungsformen kann die Mycosis fungoides (MF) typischerweise an der Haut aufweisen? (3 Antworten richtig)

a) Patches ☐
b) Plaques ☐
c) Tumore ☐
d) Pusteln ☐
e) Urtikaria ☐

2. Welche Aussagen zur Mycosis fungoides treffen zu? (3 Antworten richtig)

a) Die MF ist das häufigste kutane T-Zell-Lymphom. ☐
b) Die typische MF ist gekennzeichnet durch einen aggressiven Verlauf mit rascher Progression. ☐
c) Patienten mit MF können an Progression mit Systembeteiligung und Infektionen versterben. ☐
d) Histologisch ist die MF gekennzeichnet durch Epidermotropismus und Pautrier´sche Mikroabszesse. ☐
e) Die MF kommt nur bei Erwachsenen vor. ☐

3. Für die Erstbehandlung der MF im Stadium IA und IB eignen sich folgende Therapien: (3 Antworten richtig)

a) Systemisches Interferon-alpha ☐
b) Topische Klasse-III- und -IV-Glukokortikoide ☐
c) Monochemotherapie ☐
d) Schmalband-UVB ☐
e) Photochemotherapie (PUVA) ☐

4. Welche klinischen bzw. laborchemischen Kriterien gehören nicht zur Diagnose des Sézary-Syndroms? (2 Antworten richtig)

a) Erythrodermie ☐
b) absolute Sézary-Zellzahl von >1.000/mm³ ☐
c) Lymphadenopathie ☐
d) Akne ☐
e) große CD8+ T-Zell-Population ☐

5. Zur Behandlung primär kutaner CD30-positiver lymphoproliferativer Erkrankungen der Haut eignet sich folgende Therapie, außer: (1 Antwort richtig)

a) Topische Steroide ☐
b) Photochemotherapie (PUVA) ☐
c) Methotrexat ☐
d) Chlorambucil ☐
e) Brentuximab-Vedotin ☐

6. Welche Aussagen zum primär kutanen Keimzentrumslymphom (KZL) treffen zu? (2 Antworten richtig)

a) Das KZL hat eine sehr gute Prognose mit einer Fünf-Jahres-Überlebensrate von über 95 Prozent. ☐
b) Das KZL betrifft v.a. junge Frauen. ☐
c) Eine extrakutane Beteiligung ist häufig. ☐
d) Rezidive kommen bei 20 Prozent der Patienten vor. ☐
e) Eine Assoziation mit Borrelia burgdorferi bei europäischen Fällen wurde beschrieben. ☐

Anzahl der richtig beantworteten Fragen: